



Kwaliteitsbeoordeling eerste trimester SEO

Versie 3, vastgesteld door het RIVM-CvB op 16 september 2022 na positief advies van de Programmacommissie Prenatale Screening op 5 september 2022.
(Vervanging en aanvulling voorbeeldfoto's in de bijlage).

Versie 2.1, vastgesteld door het RIVM-CvB na positief advies van de Programmacommissie Prenatale Screening op 16 december 2021.
(Aanvulling op pagina 16 en op pagina 25)

Versie 2.0, vastgesteld door het RIVM-CvB na positief advies van de Programmacommissie Prenatale Screening op schriftelijke consultatie in oktober 2021.

Het eerste trimester SEO vindt plaats in het kader van een landelijke, wetenschappelijke studie (de IMITAS studie).

Inhoudsopgave

Inleiding 3

1	Kwaliteitsbeoordeling van het eerste trimester SEO	4
1.1	Kwalitatieve beeldbeoordeling	4
1.2	Kwantitatieve gegevens	5
2	Interpretatie en consequenties van SEO-beeldbeoordeling, aangevuld met kwantitatieve gegevens	6
2.1	Terugkoppeling van de kwaliteitsbeoordeling	6
3	Samenvatting	8
Bijlage 1	Beoordelingscriteria eerste trimester SEO met beelden	9

Inleiding

Dit document beschrijft de kwaliteitsbeoordeling van het eerste trimester structureel echoscopisch onderzoek (SEO) in het kader van de prenatale screening. Het doel van prenatale screening is om zwangeren die dat wensen tijdig te informeren over de eventuele aanwezigheid van één of meer aandoeningen, zodat zij een keuze kunnen maken uit verschillende handelingsopties.

Deze kwaliteitsbeoordeling beschrijft de wijze waarop de inhoudelijke kwaliteit van het eerste trimester SEO zoals de echoscopist deze uitvoert, getoetst dient te worden. Deze kwaliteitsbeoordeling kan gebruikt worden door beeldbeoordelaars (Regionale Centra) tijdens de kwaliteitsaudits, maar kan ook als leidraad dienen voor de eerste trimester SEO-echoscopist.

Het eerste trimester SEO

Het (eerste trimester) SEO is een onderzoek waarbij de echoscopist de foetale biometrie en anatomie meet en beoordeelt, waarbij gedurende het onderzoek de foetus regelmatig beweegt. Het SEO is een dynamisch onderzoek; de echoscopist moet regelmatig de instellingen van de apparatuur aanpassen en voortdurend de positie van de transducer verplaatsen teneinde een optimale beeldvorming te bewerkstelligen.

Onderzoekssetting

Het eerste trimester SEO vindt in onderzoekssetting plaats. Dit betekent dat:

- het eerste trimester SEO alleen plaatsvindt indien de zwangere deelneemt aan de wetenschappelijke studie en daar toestemming voor heeft gegeven;
- alle gegevens worden gebruikt binnen de wetenschappelijke studie (IMITAS studie).

De echoscopist

De echoscopist hoort te voldoen aan en te werken volgens de landelijke [kwaliteitseisen voor eerste trimester SEO-echoscopist](#).

In de bijlage staan de beoordelingscriteria voor het eerste trimester SEO. De beoordeling is uitgewerkt in een [scoringsformulier](#). De inhoudelijke basis van het eerste trimester SEO zijn de [Kwaliteitseisen eerste trimester SEO](#).

Indien een SEO-echoscopist zowel eerste als tweede trimester SEO's uitvoert, dient hij/zij voor beide SEO's afzonderlijk kwaliteitsbeoordelingen te laten uitvoeren (zie ook [Kwaliteitsbeoordeling tweede trimester SEO](#)).

1 Kwaliteitsbeoordeling van het eerste trimester SEO

Teneinde een zo uniform mogelijke uitvoering te bereiken van een dynamisch onderzoek als het eerste trimester SEO, is het van belang te zorgen voor een goede kwaliteitscontrole. Dit is één van de taken van de Regionale Centra Prenatale Screening (RC). Doelstelling van de kwalitatieve beoordeling van het eerste trimester SEO is het zo objectief mogelijk beoordelen van de kwaliteit van de vastgelegde SEO-beelden en metingen.

Beoordeling vindt plaats door een door het RC aangewezen beoordelaar. Dit is een ervaren GUO-echoscopist, met ervaring in het eerste trimester.

Eerste trimester SEO-beeldbeoordeling is onderdeel van de kwaliteitsaudit van het echocentrum en volgt daarmee de frequentie van de kwaliteitsaudits. De richtlijn hiervoor is eens per twee jaar.

Om de kwaliteit te bewaken, wordt de echoscopist op twee manieren beoordeeld; kwalitatief middels beeldbeoordeling (zie 1.1) en kwantitatief aan de hand van (registratie)cijfers (zie 1.2). Hieronder worden deze twee manieren toegelicht.

1.1 Kwalitatieve beeldbeoordeling

Een kwalitatieve beoordeling van vastgestelde beelden van het eerste trimester SEO geeft inzicht of de echoscopist in staat is het screeningsonderzoek op goede wijze uit te voeren.

Het Regionaal Centrum selecteert vijf cases voor het eerste trimester SEO. Deze mogen niet ouder zijn dan zes maanden. Alleen cases gecodeerd als 'primair onderzoek – conclusie geen bijzonderheden' worden geselecteerd.

De echoscopist wordt gevraagd:

- Uit de vijf geselecteerde casus drie cases te kiezen en daarvan de gevraagde doorsneden aan te leveren in het logboekformat dat door het Regionaal Centrum hiervoor wordt verstrekt. In dit format staat per dia duidelijk van welke structuur een afbeelding moet worden geplaatst;
- Eén afbeelding per onderdeel/te beoordelen structuur aan te leveren, tenzij in het logboekformat anders aangegeven wordt. Er is ruimte voor circa vijf beelden per logboek extra om, indien nodig, iets te verduidelijken. Als er teveel beelden/aanvullingen worden aangeleverd kan het zijn dat het logboek niet geaccepteerd wordt;
- Voor de aanlevering gebruik te maken van de beveiligde methode die het Regionaal Centrum biedt.

De beoordelaar werkt met de vooraf vastgestelde lijst van beoordelingscriteria (zie bijlage).

De beoordelaar krijgt op deze manier inzicht hoe het gehele eerste trimester SEO-onderzoek is uitgevoerd en beoordeelt of de echoscopist de vastgestelde beelden op de juiste manier heeft vastgelegd.

Uitgangspunten voor werkwijze kwalitatieve beeldbeoordeling

- De beoordelaar is een ervaren GUO-echoscopist met eerste trimester ervaring.
- In de bijlage staan de beoordelingscriteria voor het eerste trimester SEO.
- De beoordeling is uitgewerkt in een [format](#).
- Alle doorsneden, zowel van de biometrie als de foetale anatomie, worden beoordeeld op doorsnede en vergroting zoals benoemd in de bijlage.
- Op elk item kan de echoscopist een voldoende (2), een onvoldoende (0) of absent (a) scoren.
- Indien een structuur gemeten moet worden, worden 2 punten toegekend voor een correcte meting.
- In totaal worden drie cases van een eerste trimester SEO beoordeeld¹. De cases worden alle drie door dezelfde beoordelaar beoordeeld.
- De beoordelaar werkt met het [format scoringsformulier kwaliteitsbeoordeling eerste trimester SEO](#).
- De score is voldoende als 75% van het maximaal te behalen punten behaald is.
- Clips zijn niet toegestaan in de beeldbeoordeling. Deze mogen wel worden opgeslagen voor het archief van het echocentrum, maar zijn niet bedoeld voor het logboek.
- Indien de beoordeling onvoldoende is, worden de cases ook door een tweede beoordelaar van het Regionaal Centrum beoordeeld.
- Het scoringsformulier bevat een toelichting per casus en een eindconclusie. Dit scoringsformulier kan als verslag aan de echoscopist gebruikt worden.

1.2 Kwantitatieve gegevens

De kwalitatieve beeldbeoordeling wordt aangevuld met een rapportage van kwantitatieve gegevens van de betreffende echoscopist.

Minimaal gerapporteerde kwantitatieve gegevens:

- het aantal verrichte eerste trimester SEO's per jaar;
- het aantal eerste trimester SEO's (of %) met in conclusie aangegeven 'incompleet';
- het aantal eerste trimester SEO's met in conclusie aangegeven 'verdenking afwijking'.

Daarnaast worden gegevens met betrekking tot de gevolgde bijscholing (het aantal behaalde accreditatiepunten) meegenomen in de beoordeling van de echoscopist.

¹ Indien de echoscopist naast de eerste trimester SEO's ook tweede trimester SEO's uitvoert, dient hij/zij dus in totaal zes logboeken aan te leveren.

2 Interpretatie en consequenties van SEO-beeldbeoordeling, aangevuld met kwantitatieve gegevens

SEO-beeldbeoordeling is voldoende

De echoscopist heeft 75% van het maximaal te behalen aantal punten behaald. Op basis van de beeldbeoordeling zijn er aanwijzingen dat de echoscopist de vaardigheid van het op juiste wijze (volgens afgesproken criteria) uitvoeren van het screeningsonderzoek voldoende beheerst.

Naast de SEO beeldbeoordeling wordt ook gekeken naar de kwantitatieve gegevens en het aantal behaalde accreditatiepunten. Indien de SEO beeldbeoordeling voldoende is, maar aan de andere genoemde eisen is niet voldaan, wordt op individueel niveau door het Regionaal Centrum naar de consequenties voor de kwaliteitsovereenkomst gekeken.

SEO-beeldbeoordeling is onvoldoende

De echoscopist heeft minder dan 75% van het maximaal te behalen aantal punten behaald.

Op basis van de beeldbeoordeling zijn er aanwijzingen dat de echoscopist de vaardigheid van het op juiste wijze (volgens afgesproken criteria) uitvoeren van het screeningsonderzoek onvoldoende beheerst.

Consequentie onvoldoende SEO-beeldbeoordeling

Een onvoldoende als beoordeling is een reden om de kwaliteit van het SEO-onderzoek te evalueren met een herbeoordeling binnen enkele (3-6) maanden en een advies voor een hands-on training² al dan niet op eigen locatie. Naar aanleiding hiervan zal het Regionaal Centrum de echoscopist een advies 'op maat' geven. Uiteraard worden hier de kwantitatieve gegevens en het aantal behaalde accreditatiepunten ook in meegenomen.

De SEO-beeldbeoordeling zal bij herbeoordeling voldoende moeten zijn, zo niet dan kan het RC de kwaliteitsovereenkomst met de echoscopist ontbinden.

2.1 Terugkoppeling van de kwaliteitsbeoordeling

Het is essentieel dat adviezen volgend uit de kwaliteitsbeoordeling aan de echoscopist worden teruggekoppeld. Terugkoppeling kan (in)direct de kwaliteit van het screeningsonderzoek vergroten. Op het scoringsformulier is ruimte om adviezen toe te voegen voor de echoscopist.

Van elke eerste trimester SEO-beeldbeoordeling maakt het Regionaal Centrum een schriftelijk rapport, het rapport maakt inzichtelijk hoe de score per vaststaand beeld tot stand is gekomen. Het RC kan daarnaast bepalen of zij dit rapport nog mondeling terugkoppelt; hierbij kan gedacht worden aan een individuele (mondelijke) terugkoppeling naar

² De Regionale Centra hebben een lijst van gecommitteerde ervaren echoscopisten. Degenen die op deze lijst staan, kunnen deze hands-on training verzorgen.

de echoscopist of een plenaire terugkoppeling / bespreking aan (collega-) echoscopisten uit één of verschillende echocentra als vorm van nascholing of ten tijde van de audit van het echocentrum.

3 Samenvatting

De SEO-beeldbeoordeling, een kwalitatieve beoordeling van vastgelegde SEO-beelden per echoscopist, is een methode om kwaliteit te beoordelen en te bevorderen. In het scoringsformulier staat hoe de beoordeling van beelden tot stand komt en worden adviezen gegeven ter verbetering. De beeldbeoordeling wordt uitgevoerd naast de beoordeling van de kwantitatieve gegevens (aantal verrichte SEO's, percentage incomplete SEO's en percentage verwijzing naar PND-centrum vanwege verdenking afwijking) en de gevolgde bijscholing (het aantal behaalde accreditatiepunten).

Op basis van een combinatie van deze gegevens kan het Regionaal Centrum zich een zo volledig mogelijk beeld vormen van de kwaliteit van de eerste trimester SEO-echoscopist.

Het Regionaal Centrum geeft naar aanleiding van de eerste trimester SEO-kwaliteitsbeoordeling (beeldbeoordeling en kwantitatieve gegevens) adviezen op maat aan de echoscopist. Indien nodig, kan het Regionaal Centrum de echoscopist vragen om zich bij te scholen. Indien op verschillende manieren blijkt dat de kwaliteit van de uitvoering van eerste trimester SEO's door de echoscopist onvoldoende is en blijft, kan het Regionaal Centrum besluiten om de kwaliteitsovereenkomst met de echoscopist te ontbinden.

Bijlage 1 Beoordelingscriteria eerste trimester SEO met beelden

Deze bijlage bevat voorbeelden van (transabdominale) foto's van te beoordelen structuren bij het eerste trimester SEO. Er zijn derhalve ook andere correcte manieren om deze goed in beeld te brengen. Gebruik de voorbeelden die in deze bijlage staan vooral om goed zicht te hebben op de juiste vlakken en vergroting.

Algemeen

Bij **de beeldvorming** dient u op de volgende punten te letten:

- vergroting en doorsnede: zoals staat beschreven bij de weergegeven illustraties (beelden)
- gain
- positie: gebied van aandacht staat centraal in beeld
- instelling focus
- type transducer/probe
- passende beeldinstellingen

Foetale biometrie

Let op: Doorsnede / vergroting / plaatsing calipers

Ter beoordeling van de foetale grootte dienen minimaal de volgende parameters gemeten te worden:

- CRL - *crown-rump length* - *kruin-stuitlengte (te meten tot en met 84 mm)*
- HC - *head circumference* - *hoofdomtrek*
- AC - *abdominal circumference* - *buikomtrek*
- FL - *femur length* - *femurlengte*

Voor een beschrijving van de uitvoering van deze parameters en de referentiewaarden wordt verwezen naar het [NVOG-protocol Datering van de zwangerschap](#) (CRL, HC) en het [NVOG-protocol Foetale biometrie](#) (HC, AC, FL).

CRL – crown-rump length – kruin-stuitlengte

Aandachtspunten met betrekking tot doorsnede:

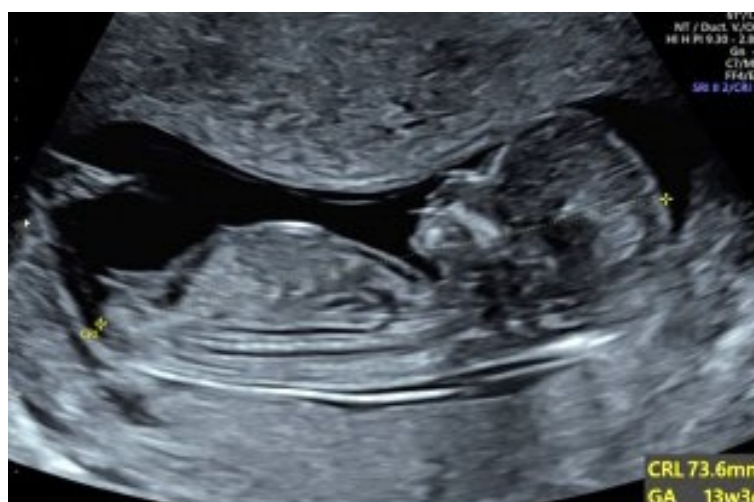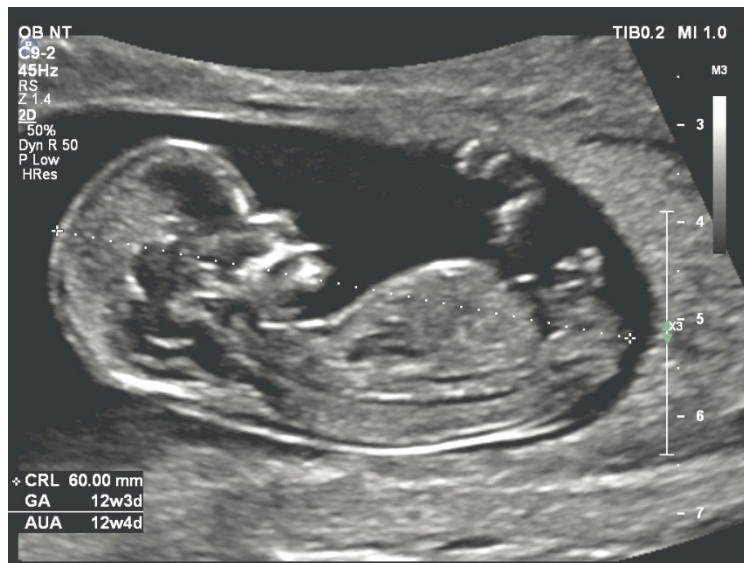- Foetus in midsagittale doorsnede
- Foetus in neutrale positie, niet overstrekt, kin niet op de borst

Aandachtspunt met betrekking tot vergroting:

- Foetus beslaat 2/3 van het beeld. Belangrijk zijn vooral de verhoudingen hoofd-thorax-abdomen.

Meting CRL:

- Caliper 1 op de huid van de kruin en caliper 2 op de huid van de stuit
- Focus ingesteld op de hoogte van de foetus.
- Let op: alleen meten tot en met 84 mm.



HC - head circumference – hoofdomtrek

Aandachtspunten met betrekking tot doorsnede:

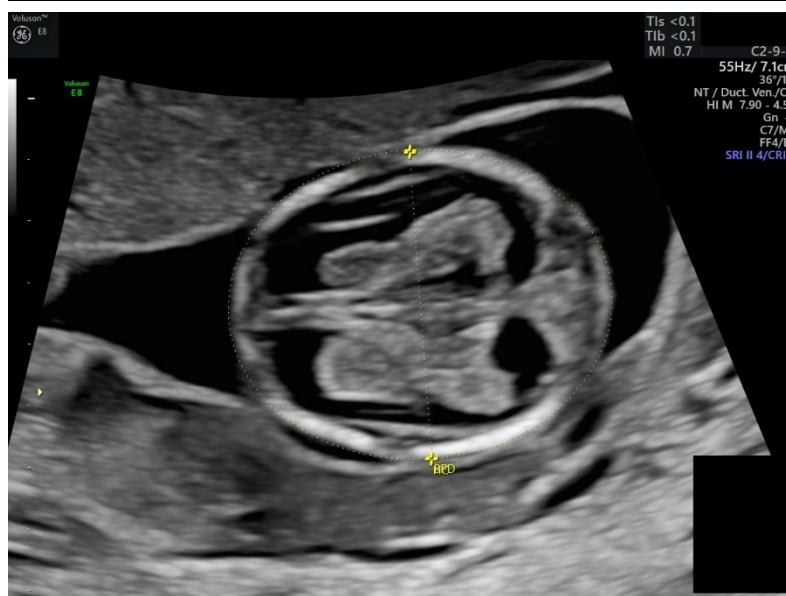
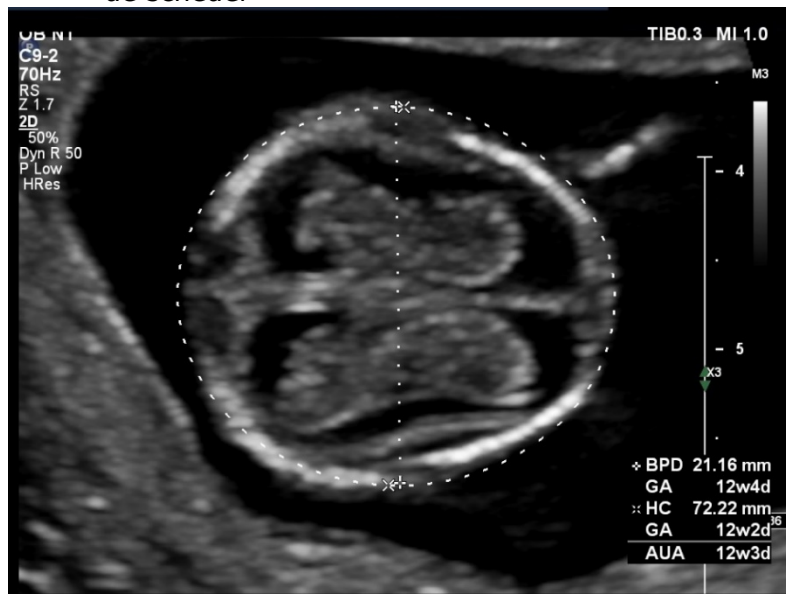
- Transversale doorsnede caput voor meting HC
- Schedel heeft in principe een ovaal aspect
- De midline (zo) horizontaal (mogelijk) in beeld
- De plexus choroïdeus vullen de laterale ventriekels en vormen samen een vlinderfiguur

Aandachtspunt met betrekking tot vergroting:

- Beslaat 2/3 van het beeld

Meting HC:

- Schedel wordt gemeten zonder huid
- Plaatsing van de calipers tegen het bot en niet tegen de huid; voor de HC wordt een ellips gevormd rondom de buitenrand van de schedel



AC - abdominal circumference – buikomtrek

Aandachtspunten met betrekking tot doorsnede:

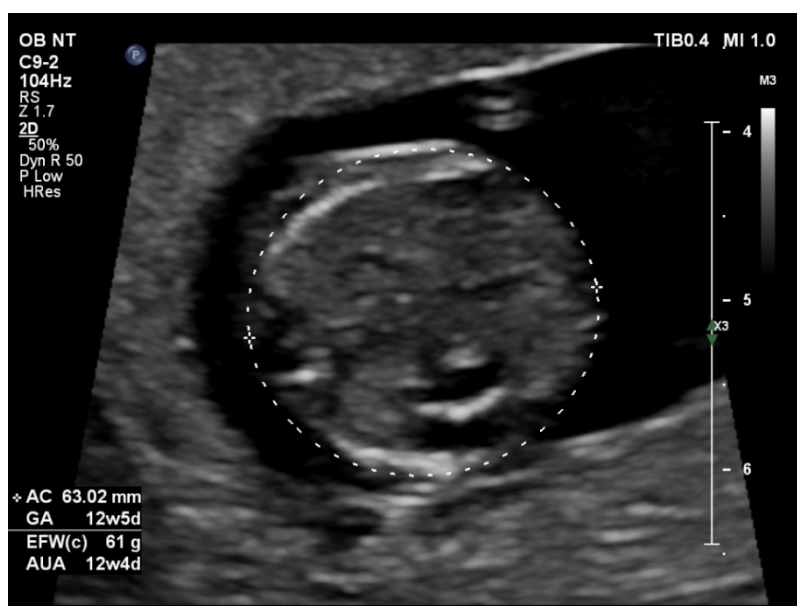
- Een wervel en een rib in beeld in transversale doorsnede
- Vena umbilicalis zichtbaar op 1/3 van de afstand voorste buikwand
- Geen nieren à vue
- Let op de positie van de maag (links in abdomen)
 - let op: deze afbeelding wordt ook gebruikt voor het beoordelen van de maag(vulling)

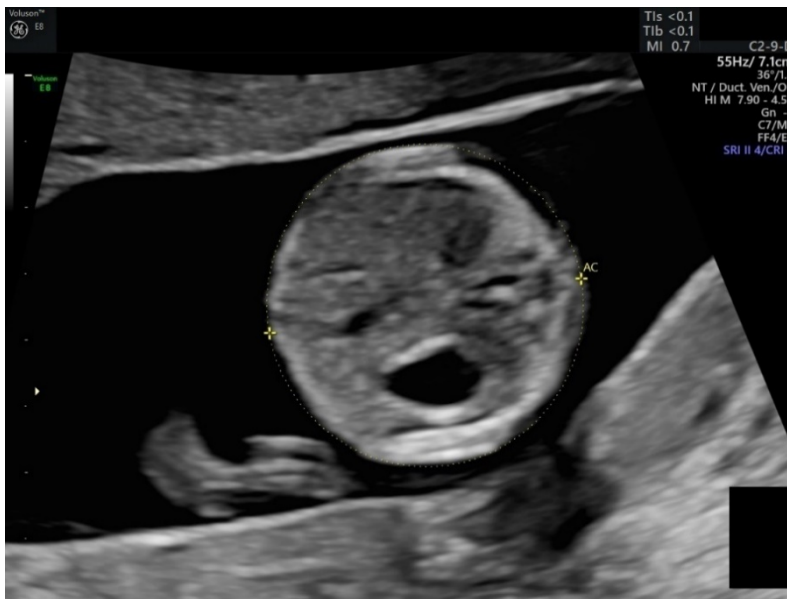Aandachtspunt met betrekking tot vergroting:

- Beslaat 2/3 van het beeld

Meting AC:

- Meting in bovengenoemde vlak
- Meting met meenemen van huid





FL - femur length - femurlengte

Aandachtspunten met betrekking tot doorsnede:

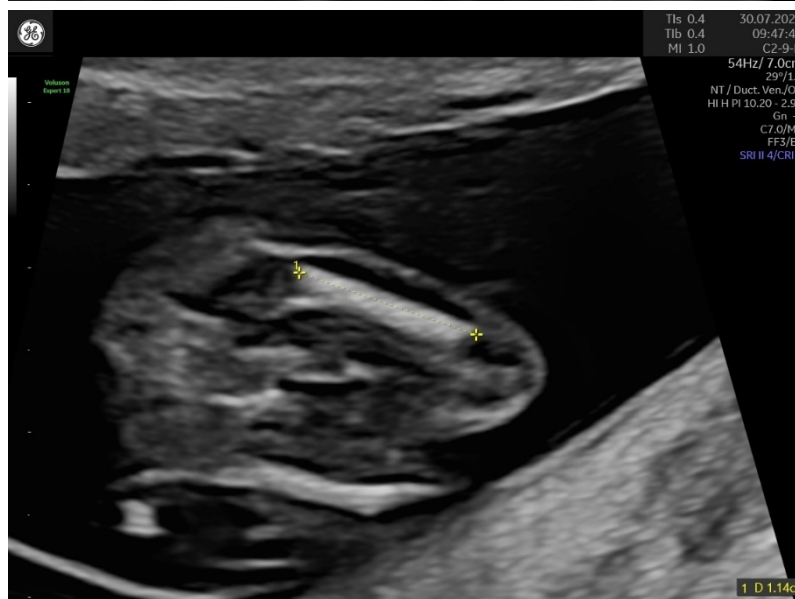
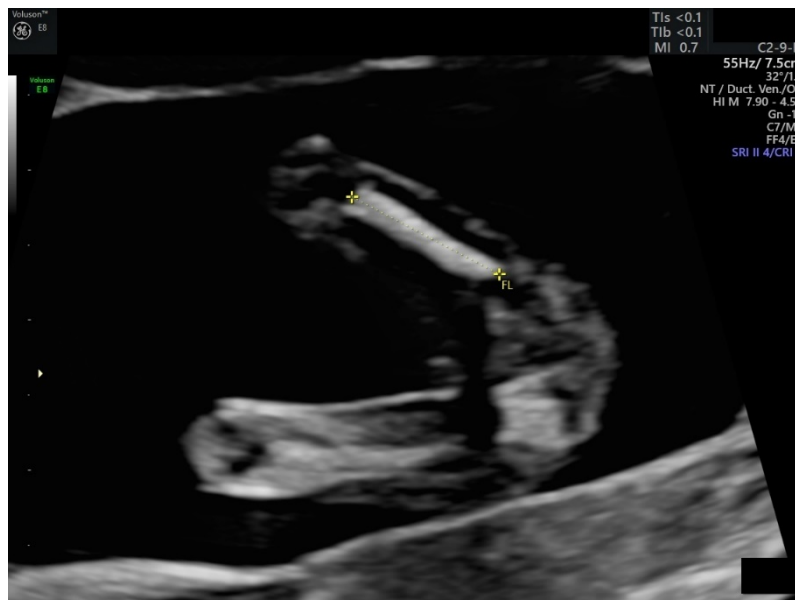- Huidlijn van bovenbeen dient over gehele lengte parallel te lopen aan het femur
- Goed afgrensbaar (alleen de benige diafyse moet gemeten worden)
- Indien beide femura in beeld; meten van bovenste femur

Aandachtspunt met betrekking tot vergroting:

- Niet tot 2/3 vergroten: let op een scherpe begrenzing

Meting FL:

- Goed afgrensbaar waardoor nauwkeurige meting mogelijk
- Alleen benige diafyse, zonder kraakbeen van epifyse



Foetale anatomie

1. Schedel

- Beoordeling intactheid en vorm

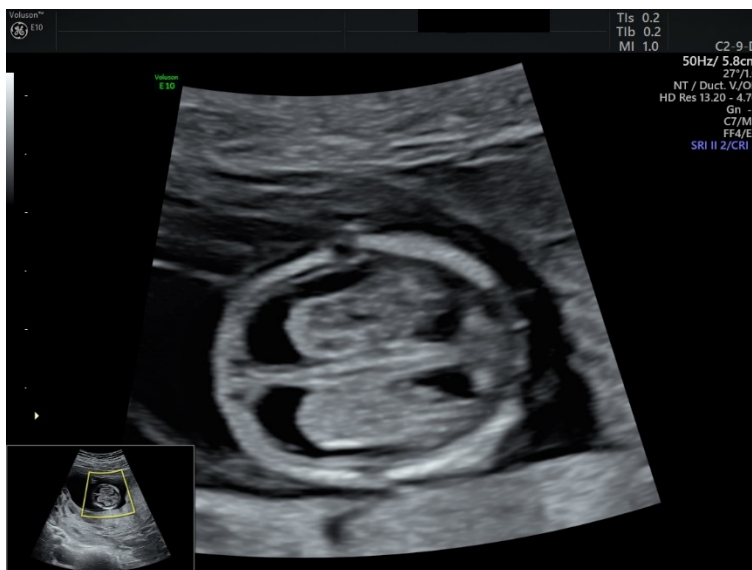Aandachtspunten met betrekking tot doorsnede:

- Transversale doorsnede caput
- Schedel heeft in principe een ovaal aspect
- De midline (zo) horizontaal (mogelijk) in beeld
- De plexus choroïdeus vullen de laterale ventriekels en vormen samen een vlinderfiguur

Aandachtspunt met betrekking tot vergroting:

- Beslaat 2/3 van het beeld

Let op: in deze opname is het belangrijk de echodensiteit en vorm te beoordelen van schedelbot



2. Hersenen

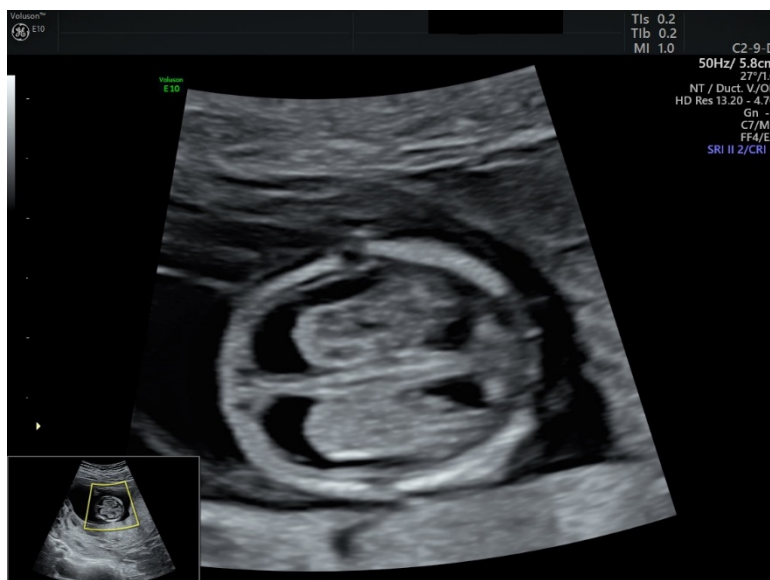- Beoordeling aanwezigheid 'midline' en plexus choroïdeus

Aandachtspunten met betrekking tot doorsnede:

- Transversale doorsnede caput
- Schedel heeft in principe een ovaal aspect
- De midline (zo) horizontaal (mogelijk) in beeld
- De plexus choroïdeus vullen de laterale ventrikels en vormen samen een vlinderfiguur

Aandachtspunt met betrekking tot vergroting:

- Beslaat 2/3 van het beeld



3. Nek

- Beoordeling nekplooi (en NT-meting)
(let op: dit kan mogelijk in hetzelfde beeld als de beoordeling van het Gelaat)

Aandachtspunten met betrekking tot doorsnede:

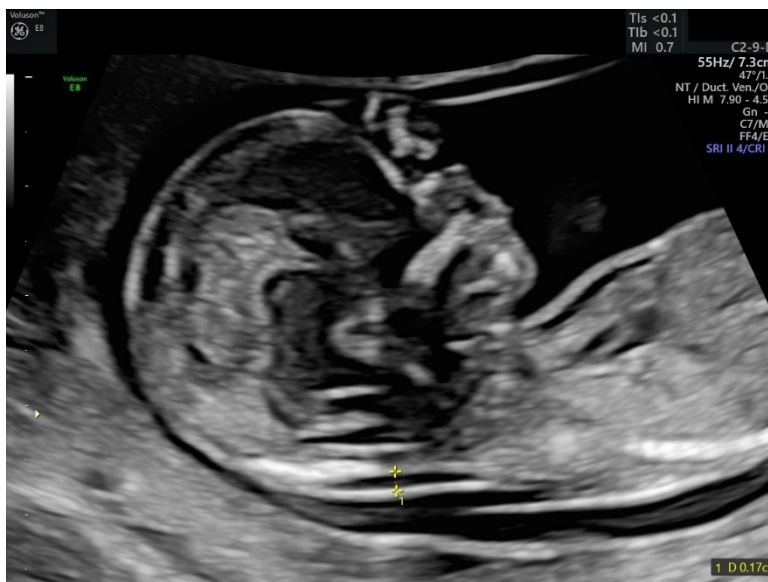- Midsagittale doorsnede van het foetale hoofd en de nek in neutrale positie, waarbij de volgende structuren in beeld worden gebracht:
 - contour van de schedel als een duidelijke scherpe witte lijn
 - os occipitale en vochtophoping in de nek (nekplooi=NT)

Aandachtspunt met betrekking tot vergroting:

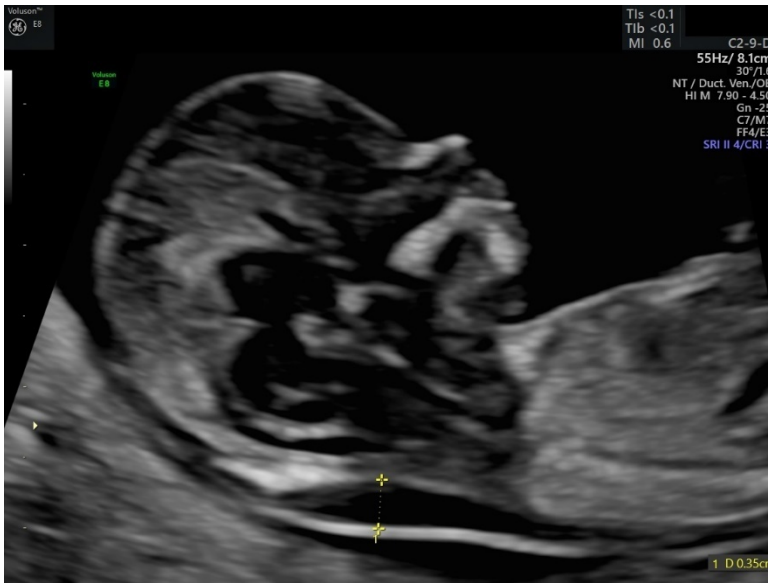
- Foetale hoofd inclusief de nek schermvullend in beeld

Aandachtspunten met betrekking tot de meting:

- Breedste deel van de NT wordt gemeten (Calipers on-on)
- Afkapwaarde NT $\geq 3,5$ mm
- Let op: ook wanneer de NT niet kan worden gemeten, dient het beeld waarop de nekplooi wordt beoordeeld, te worden vastgelegd.



Niet verdikte nekplooi



Verdikte nekplooi

4. Wervelkolom

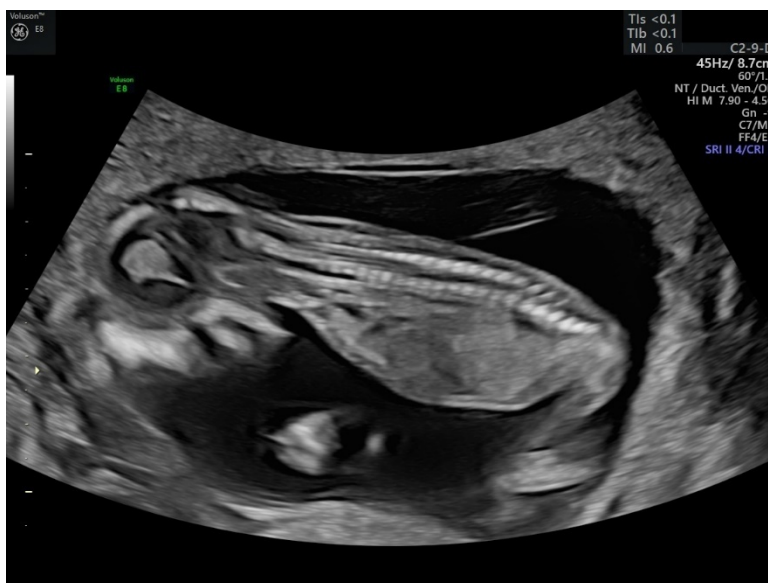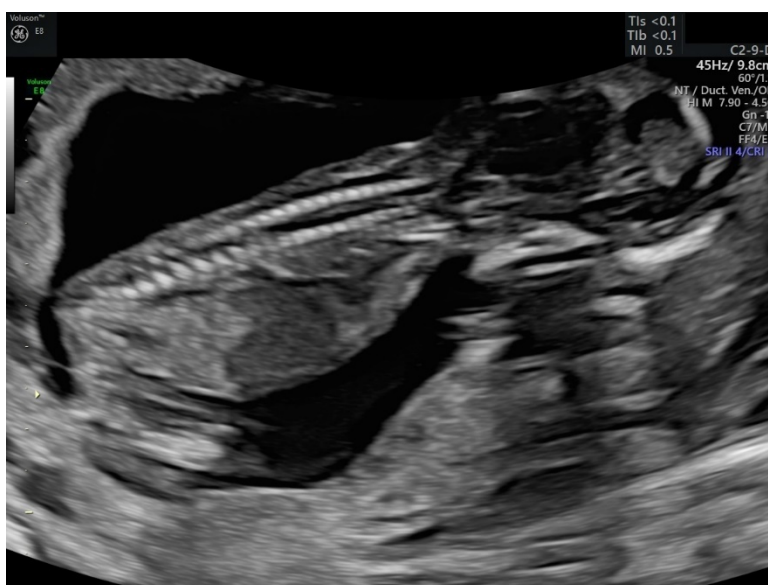
- Beoordeling continuïteit van de huid
- Beoordeling wervelkolom sagittaal

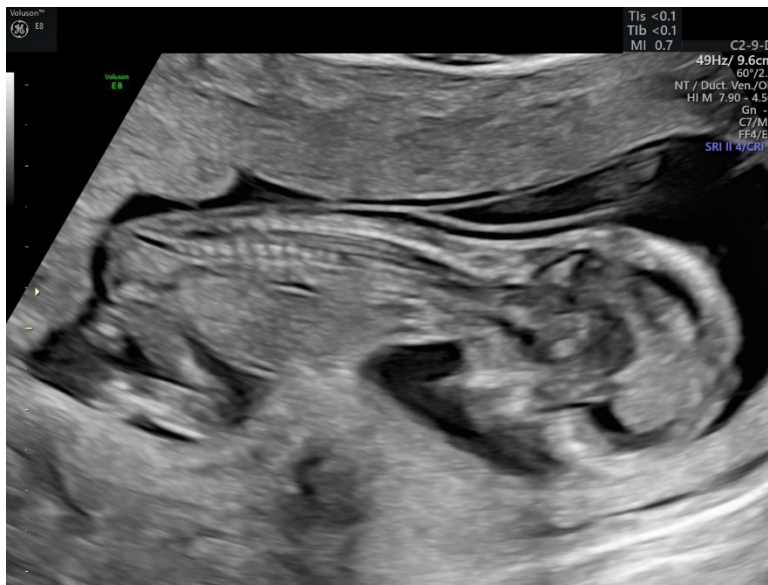Aandachtspunten met betrekking tot doorsnede:

- Sacraal t/m cervicaal gedeelte in beeld
- Continuïteit huidlijn, los van de uteruswand

Aandachtspunt met betrekking tot vergroting:

- Beslaat 2/3 van het beeld





5. Gelaat

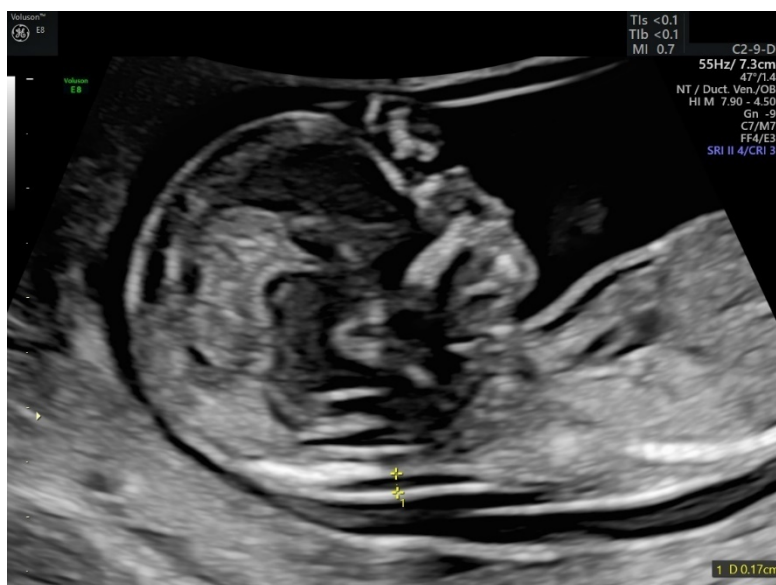- Beoordeling profiel
(let op: dit kan mogelijk in hetzelfde beeld als de beoordeling van de Nek)

Aandachtspunten met betrekking tot doorsnede:

- Midsagittaal vlak
- Voorhoofd en kin in beeld

Aandachtspunt met betrekking tot vergroting:

- Beslaat 2/3 van het beeld



6. Thorax

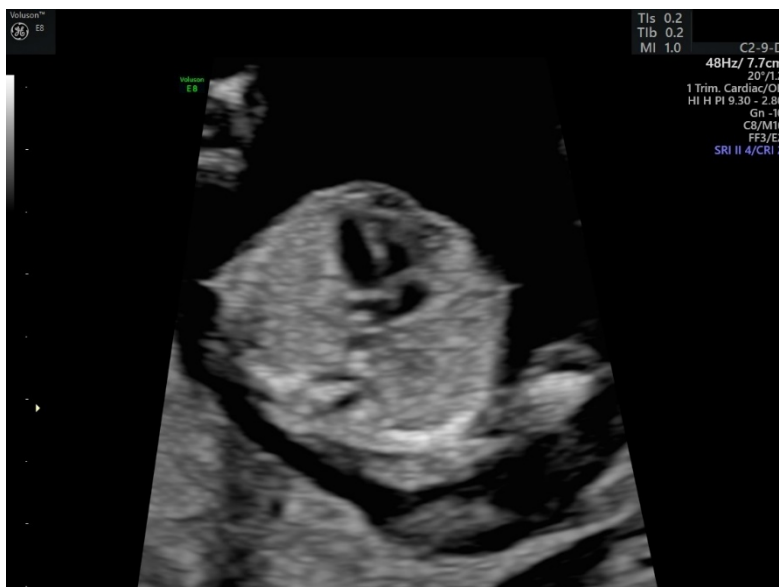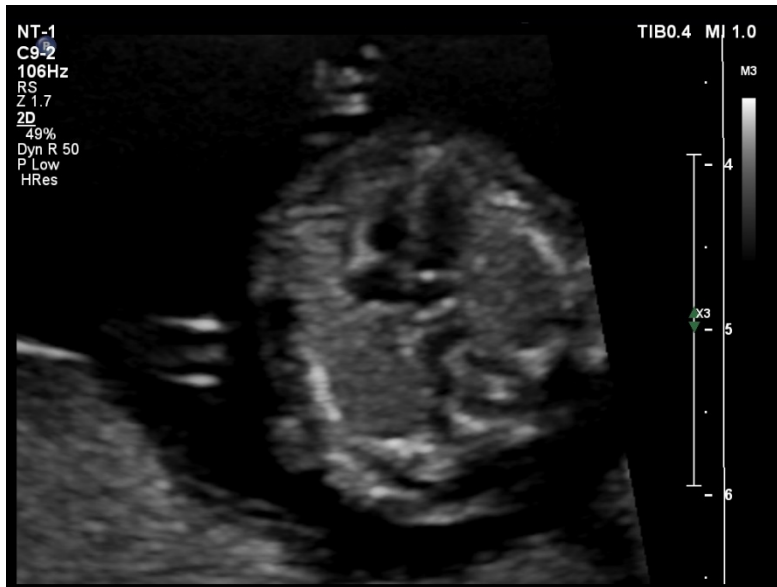- Beoordeling vorm thorax
- Beoordeling aspect longen
(let op: deze afbeelding wordt ook gebruikt voor de beoordeling van het Hart)

Aandachtspunten met betrekking tot doorsnede:

- Transversale doorsnede ter hoogte van het 4 kamerbeeld van het hart ter beoordeling van vorm thorax en ribben
- Symmetrisch, rib recht
- 1 rib zichtbaar
- Beide longen hebben gelijke echodensiteit
- 4 kamerbeeld met apex naar links waarbij het hart 1/3 van de thorax in beslag neemt

Aandachtspunt met betrekking tot vergroting:

- Thorax dient de helft van het beeld te vullen



7. Hart

- Beoordeling positie
- Beoordeling vierkamerbeeld
(let op: deze afbeelding wordt ook gebruikt voor de beoordeling van de Thorax)

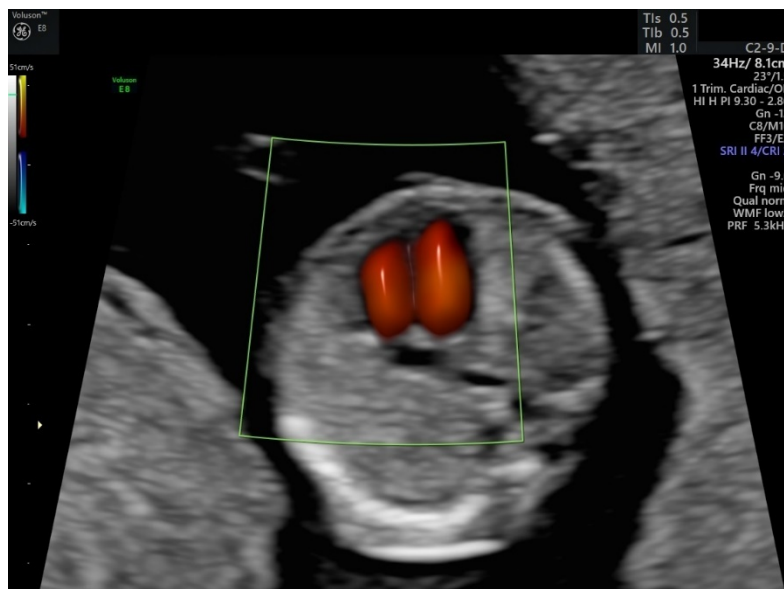
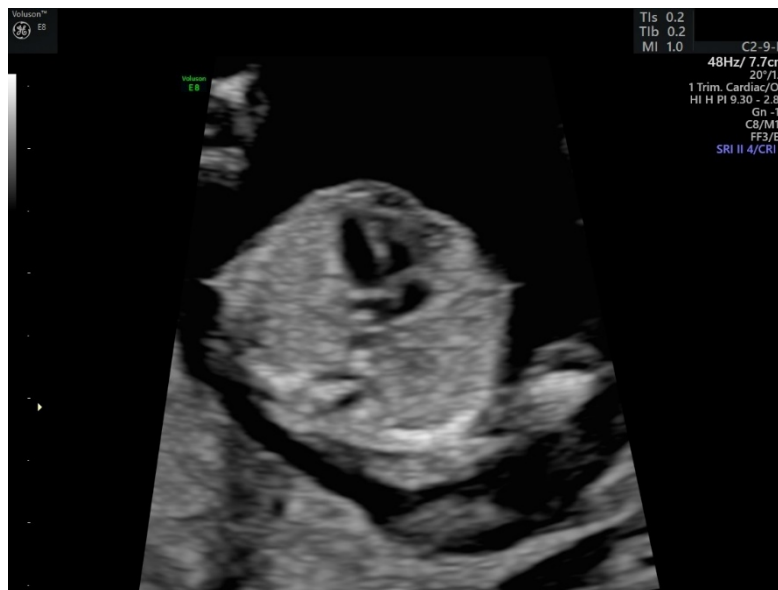Aandachtspunten met betrekking tot doorsnede:

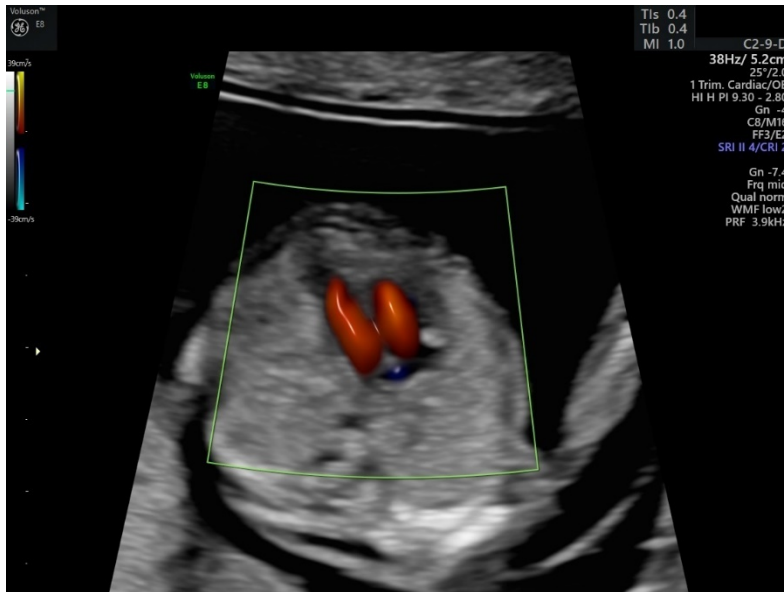
- Transversale doorsnede
- Het hart ligt met de apex naar links, beslaat 1/3 van oppervlakte van de thorax
- Let op: symmetrie, crux en identificatie AV-kleppen

Aandachtspunt met betrekking tot vergroting:

- Thorax neemt de helft van het beeld in beslag

Maak gebruik van color Doppler om separate vulling van de ventrikels te visualiseren.





8. Abdomen

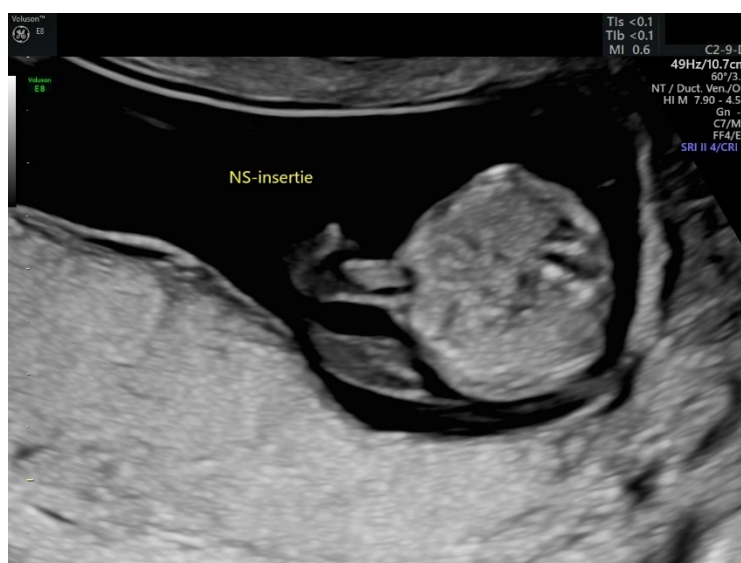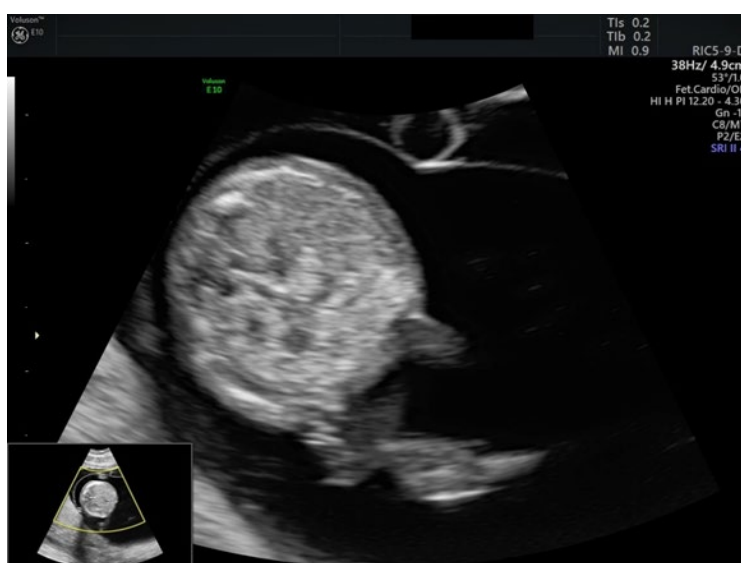- Beoordeling buikwand en navelstrenginsertie (t.h.v. foetale abdomen)

Aandachtspunten met betrekking tot doorsnede en vergroting:

- Transversale doorsnede

Aandachtspunt met betrekking tot vergroting:

- Beslaat 2/3 van het beeld



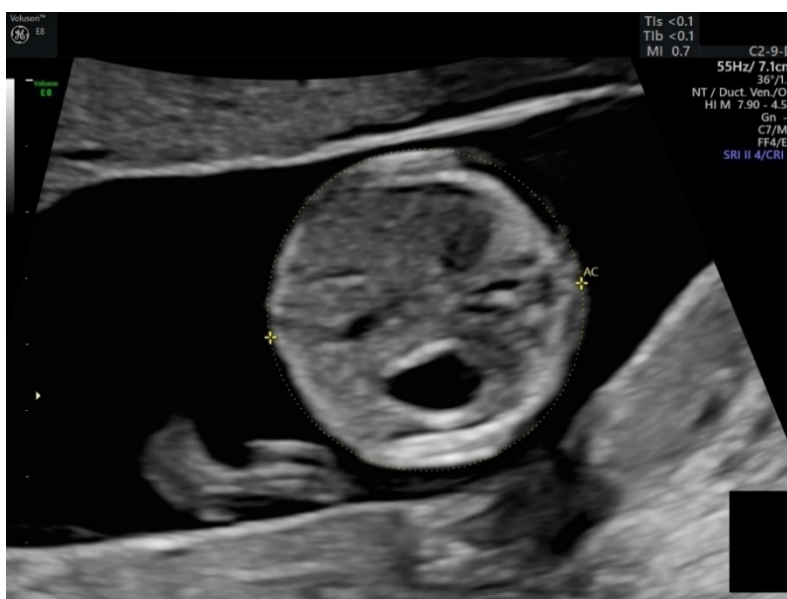➤ Beoordeling maagvulling

Aandachtspunten met betrekking tot doorsnede:

- Transversale doorsnede
 - Moet in plaatje AC (goede doorsnede om maagvulling te beoordelen/vast te leggen)

Aandachtspunt met betrekking tot vergroting:

- Beslaat 2/3 van het beeld



➤ Beoordeling blaasvulling

Aandachtspunten met betrekking tot doorsnede:

- Longitudinale doorsnede (sagittaal of coronaal)

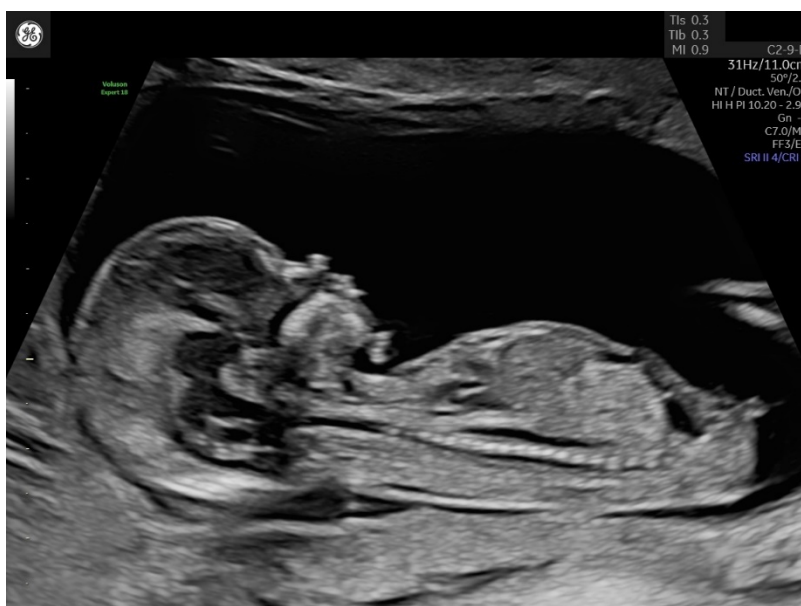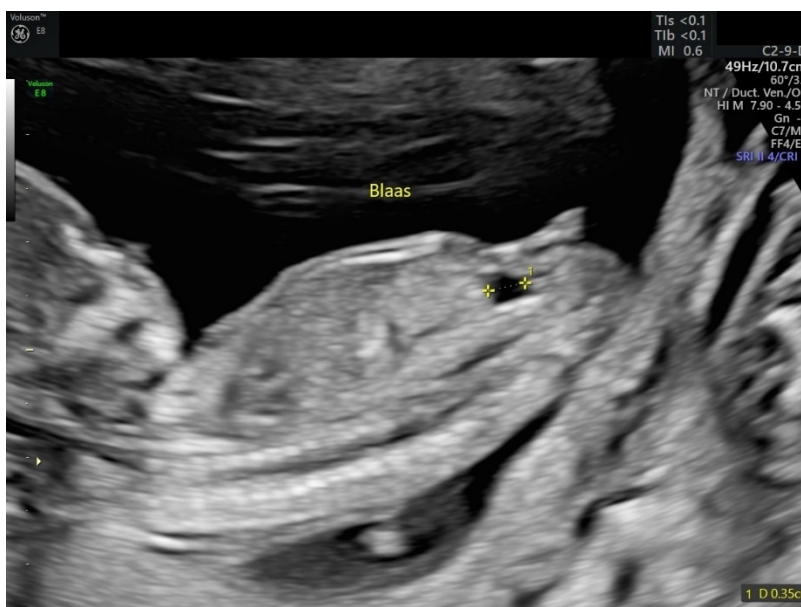Aandachtspunt met betrekking tot vergroting:

- De romp beslaat 2/3 van het beeld

○ Indien blaas vergroot lijkt, dient de LBD te worden gemeten³

Aandachtspunten met betrekking tot doorsnede en meting:

- Longitudinale doorsnede
- Meting Longitudinale Blaas Diameter (LBD, grootste doorsnede blaas) indien blaas vergroot lijkt (afkapwaarde LBD ≥ 7 mm)
 - Plaatsing calipers inner-inner



³ De meting van de LBD, indien nodig, wordt niet meegenomen in de kwaliteitsbeoordeling

9. Extremiteten (armen en benen)

- Beoordeling beide bovenste en onderste extremiteiten (armen en benen)
- Beoordeling aanwezigheid van beide handen
- Beoordeling aanwezigheid van beide voeten

Aandachtspunten met betrekking tot doorsnede:

- Afbeelding 1: Beoordeling arm en hand rechts
- Afbeelding 2: Beoordeling arm en hand links.
 - Verbinding/aansluiting onderarm en hand in beeld
 - Twee botten onderarm in beeld (ulna en radius)
 - "Rechts" en "links" annoteren.

- Afbeelding 3: Beoordeling been en voet rechts
- Afbeelding 4: Beoordeling been en voet links.
 - Verbinding/aansluiting onderbeen en voet in beeld
 - Twee botten onderbeen in beeld (tibia en fibula)
 - "Rechts" en "links" annoteren.

Aandachtspunt met betrekking tot vergroting:

- Geen specifieke aandachtspunten



